

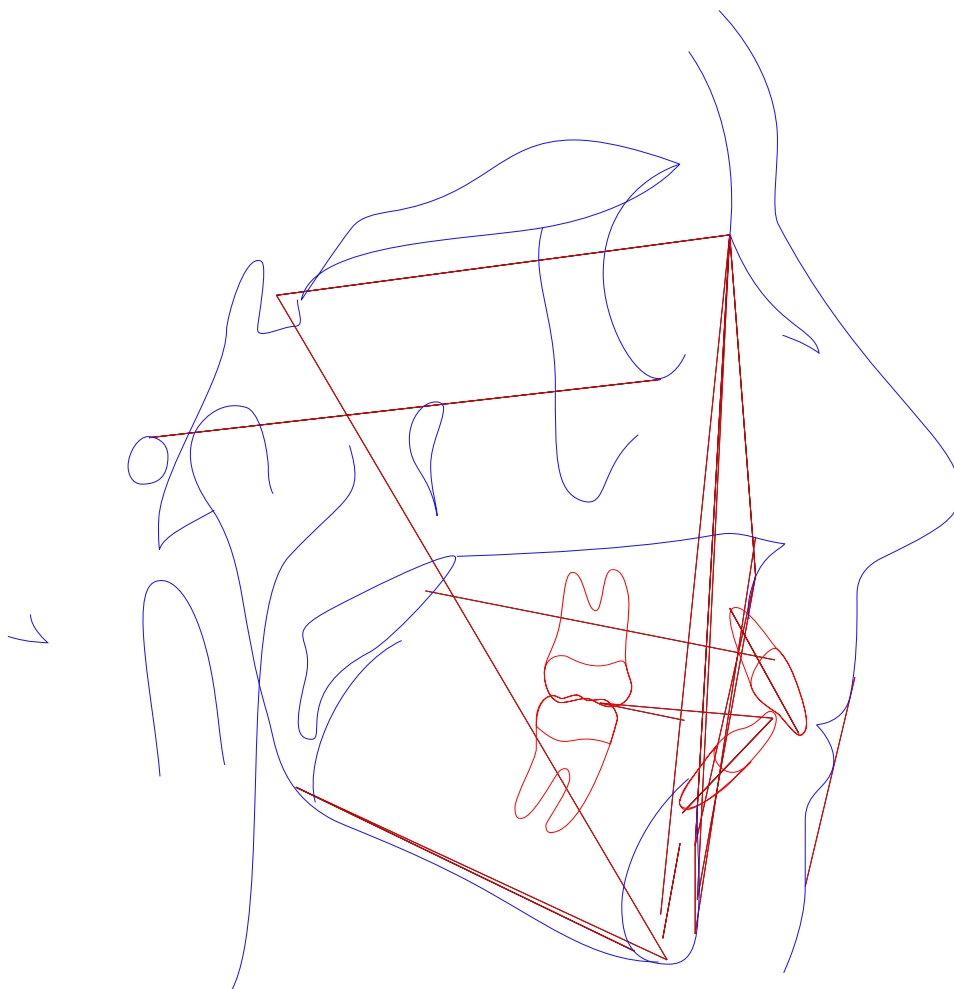


Paciente: TATIANE BERRI DA SILVA

Idade: 42 **Sexo:** F

Solicitante: Dr(a) Hohanna Stephanna de Oliveira da Silva **Data de Realização:** 16/08/2024 14:00

Análise USP





Paciente: TATIANE BERRI DA SILVA
Idade: 42 **Sexo:** F
Solicitante: Dr(a) Hohanna Stephanna de Oliveira da Silva **Data de Realização:** 16/08/2024 14:00

Análise USP

| | Fator | Valor Obtido | Padrão | Desvio | Classe | Representação Gráfica |
|----|----------------------------------|--------------|------------|---------|-----------------------------------|-----------------------|
| 1 | N-Pog.Po.Orb (N-Pog.Po.Orb) | 80,712° | 88 ± 1 | -7,288 | --- | |
| 2 | NAP ((f)NA.APog) | 14,547° | 0 ± 2 | 14,547 | Perfil convexo | |
| 3 | S-N.A (S-N.A) | 86,749° | 82 ± 2 | 4,749 | Protrusão maxilar | |
| 4 | S-N.B (S-N.B) | 79,169° | 80 ± 2 | -0,831 | Bom posicionamento | |
| 5 | A-N.B ((A-N).(N-B)) | 7,579° | 2 ± 2 | 5,579 | Cl II esquelética | |
| 6 | S-N.D (S-N.D) | 76,605° | 76 ± 0 | 0,605 | --- | |
| 7 | N-S.Gn (N-S.Gn) | 67,153° | 67 ± 0 | 0,153 | --- | |
| 8 | SN.Ocl (S-N.Ppd-lij) | 12,595° | 14 ± 0 | -1,405 | --- | |
| 9 | S-N.Go-Me (S-N.Go-Me) | 33,425° | 32 ± 0 | 1,425 | --- | |
| 10 | Go-Gn.Ocl (Go-Gn.Ocl) | 13,352° | 18 ± 0 | -4,648 | --- | |
| 11 | 1/.1 ((Ais-lis).(Aii-lii)) | 107,446° | 131 ± 0 | -23,554 | --- | |
| 12 | 1/.NS (1/.NS) | 111,292° | 103 ± 0 | 8,292 | --- | |
| 13 | /1-Orbita (/1-Orbita) | 7,123mm | 5 ± 0 | 2,123 | --- | |
| 14 | 1/.NA (1/.NA) | 24,543° | 22 ± 5 | 2,543 | Bom posicionamento | |
| 15 | 1/-NA (1/-NA) | 4,428mm | 4 ± 0 | 0,428 | Incisivo superior protuído | |
| 16 | /1.NB ((lii-Aii).(N-B)) | 40,432° | 25 ± 4 | 15,432 | Incisivo superior vestibularizado | |
| 17 | /1-NB (lii-(N-B)) | 10,018mm | 4 ± 0 | 6,018 | Incisivo superior protuído | |
| 18 | /1-NPog (lii-(N-Pog)) | 9,483mm | 0 ± 0 | 9,483 | --- | |
| 19 | H.N-B (H.N-B) | 10,103° | 10,5 ± 1,5 | -0,397 | --- | |
| 20 | H-Nariz (Pn-LsPog') | 9,149mm | 10 ± 1 | -0,851 | --- | |
| 21 | Pog-NB (Pog-(N-B)) | 0,74mm | --- | -0,851 | --- | |
| 22 | Eminência Mentoniana (B-E-Go-Me) | 5,487mm | 7 ± 1 | -1,513 | --- | |
| 23 | FMIA ((Po-Or).(Aii-lii)) | 39,833° | 68 ± 0 | -28,167 | --- | |
| 24 | FMA ((Go-Me).(Po-Or)) | 32,33° | 25 ± 0 | 7,33 | --- | |

Página 3



Paciente: TATIANE BERRI DA SILVA
Idade: 42 **Sexo:** F
Solicitante: Dr(a) Hohanna Stephanna de Oliveira da Silva **Data de Realização:** 16/08/2024 14:00

ANÁLISE SINTÉTICA

Análise USP

| | |
|--------|-----------------------------------|
| NAP: | Perfil convexo |
| S-N.A: | Protrusão maxilar |
| S-N.B: | Bom posicionamento |
| A-N.B: | CI II esquelética |
| 1/.NA: | Bom posicionamento |
| 1/-NA: | Incisivo superior protuído |
| /1.NB: | Incisivo superior vestibularizado |
| /1-NB: | Incisivo superior protuído |